

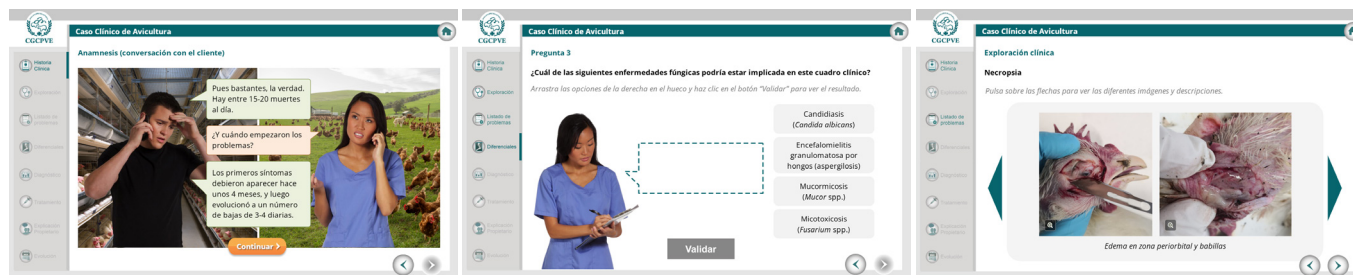
CASOS CLÍNICOS ONLINE



Nuevo caso clínico de Avicultura en la plataforma de formación online de la Organización Colegial Veterinaria-OCV.

Nos contacta una granja de gallinas reproductoras en enero por un aumento de bajas repentino, de 15-20 muertes al día. Nos indican que hace unas 27 semanas aparecieron los primeros síntomas respiratorios e inespecíficos (apatía, anorexia...), con un número de bajas de 3-4 al día.

Su veterinario habitual, mediante toma de muestras traqueales hizo un aislamiento de *Escherichia coli* y propuso revisar las condiciones de ventilación en la nave y un tratamiento antibiótico con amoxicilina.



¿Nos acompañas a realizar la exploración y elaborar el diagnóstico diferencial teniendo en cuenta todos los síntomas generales, respiratorios y nerviosos detectados? ¿Qué pruebas realizarías? Llega a tu diagnóstico definitivo y elige el tratamiento adecuado en este caso elaborado por Verónica Cortés y Sandra Sevilla-Navarro, del Centro de Calidad Avícola y Alimentación Animal de la Comunidad Valenciana.

AUTORAS



Verónica Cortés Moñiz

Licenciada en Veterinaria (2010) por la Facultad de Veterinaria de Zaragoza y Doctora industrial (2022) por la Universidad Politécnica de Valencia en el programa de Doctorado en Ciencia y Tecnología de la Producción Animal. También posee un Master en Sistemas de Gestión Integrados de Calidad, Medioambiente y Prevención de Riesgos Laborales (2013). Responsable del Área de Sanidad Animal y Seguridad Alimentaria del Centro de Calidad Avícola y Alimentación Animal de la Comunidad Valenciana (CECAV).



Sandra Sevilla-Navarro

Doctora en Veterinaria con mención Internacional e Industrial por la Universidad Politécnica de Valencia y Diplomada Europea por el European College of Poultry Veterinary Science (ECPVS). Actualmente es responsable de I+D en el Centro de Calidad Avícola y Alimentación Animal de la Comunidad Valenciana (CECAV).